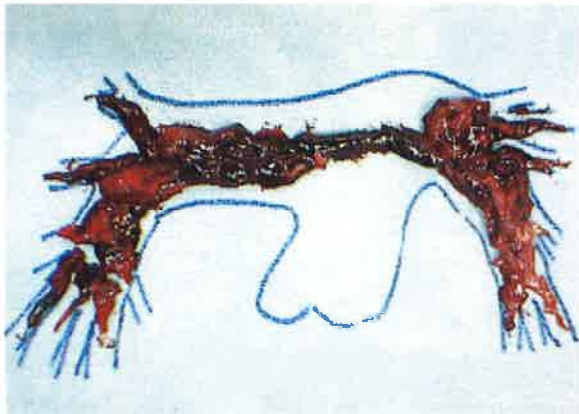
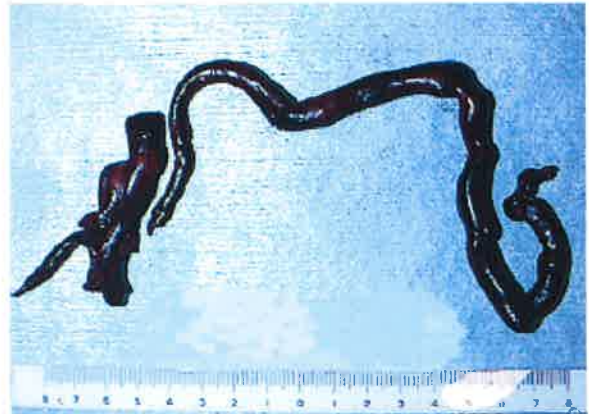


手術により摘出された 肺動脈内のゼリー状血栓

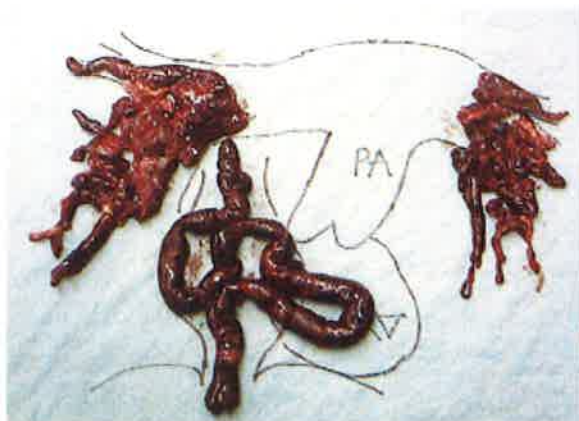緊急手術で摘出された肺血栓です。このゼリー状の血栓は、ふくらはぎの静脈内にできて徐々に大きくなったものが、心臓を通過して肺動脈を詰まらせたものです。



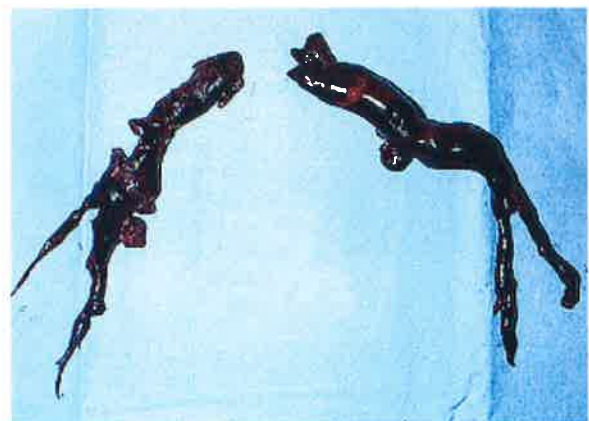a. 79歳女性



b. 49歳女性



c. 53歳男性



d. 38歳女性

急性肺血栓塞栓症における摘除血栓

写真提供：メジカルビュー社発行Heart View誌(2002年12月号、特集「肺塞栓症」)より、執筆者の安藤 太三先生(藤田衛生大学医学部胸部外科)のご厚意ならびに同社の許諾を得て転載。